UNIVERSITÉ CÔTE D'AZUR
FACULTÉ DE MÉDECINE

DÉPARTEMENT DE PÉDAGOGIE

UROLOGIE

Avec patient
Sans geste

RÉDACTEUR : Arnaud Debade
DATE DE RÉDACTION : Janvier 2024
Relecture intra ou trans disciplinaire :
Relecture et validation COPIL :

Situation de départ N°180 - INTERPRÉTATION D'UN COMPTE RENDU D'ANAPATH, **232** - IDENTIFIER LES DIFFÉRENTS EXAMENS D'IMAGERIE

Domaine de compétence principal : Synthèse des résultats d'examens paracliniques
Domaine de compétence secondaire : Iconographie

Attendus d'apprentissage de la situation abordée :

- 1- Confronter les résultats de l'examen complémentaire aux hypothèses diagnostiques
- 2- Identifier dans un compte-rendu les critères de bénignité/malignité d'une tumeur - familles
- 3- Transmettre les informations pertinentes aux différents spécialistes - familles

Patient simulé nécessaire à la station : OUI 1 parent simulé

Matériel nécessaire à la station:

- Mannequin NON
- Brancard NON
- 1 table, 2 chaises, une feuille un stylo

UNIVERSITÉ CÔTE D'AZUR
FACULTÉ DE MÉDECINE

DÉPARTEMENT DE PÉDAGOGIE

INSTRUCTIONS AU PATIENT SIMULÉ

Rappel : seules les réponses précisées ci-dessous et les instructions peuvent être verbalisées. Le patient simulé ne doit rien dire d'autre que ce qui est précisé.

Synopsis : **Vous êtes un patient de 52 ans qui vient consulter pour avoir des informations sur son compte rendu anatomopathologique, ainsi que sur un examen d'imagerie réalisé.**
Antécédents de douleurs osseuses diffuses qui vous ont poussées à consulter.
Votre urologue vous reçoit en consultation.

Identité / Contexte	Mr X 52 ans
Antécédents	Dyslipidémie Tabac 1 pq par jour depuis 20 ans
Médicaments	Statine
Comportement	Patient assis, adopte le comportement demandé par l'étudiant
Déroulement du scénario	Quand l'étudiant vous demande pourquoi vous consultez, vous répondrez que vous souhaitez avoir des informations sur des comptes rendus que vous ne comprenez pas, ainsi qu'un examen d'imagerie réalisé. Vous avez consulté votre médecin généraliste pour des douleurs dorsales, il a réalisé un dosage du PSA, et vous a prescrit des biopsies et un scanner corps entier Vous attendrez la fin de l'explication sur les deux documents avant de demander la vulgarisation.
Autres questions à poser au médecin	Vous demanderez une explication sur le score de Gleason/ISUP et la classification d'AMICO selon vos recherches sur le web. Vous demanderez une vulgarisation du compte rendu, et demanderez une explication visuelle du scanner.

Vous ne répondrez aux questions suivantes que si l'évalué (étudiant-médecin) vous les pose. Si les questions de l'étudiant-médecin ne sont pas listées ci-dessous, répondre « je ne sais pas ».

Questions éventuellement posées par l'étudiant - médecin	**Réponses à donner par le patient simulé**
Utiliser un vocabulaire simple sans jargon médical Si les questions sont compliquées, le patient doit dire : « Comment ? Je ne comprends pas la question. »	
Quel âge avez-vous ?	52 ans / naissance septembre 1972
Des troubles urinaires ?	Non aucun
Des douleurs ?	Oui, depuis 6 mois, osseuses diffuses, à la marche
Des traitements ?	Une statine depuis 15 ans
Des antécédents de cancer ou de maladie cardiaques dans la famille ?	Non
Un suivi urologique ? Un bilan récent ? Un suivi médical quelconque ?	Non aucun
Vous fumez ?	Oui
Combien de cigarettes par jour	Un paquet par jour depuis vos 20 ans
Des antécédents médicaux ?	Aucun
Avez vous déjà consulté pour ces douleurs ?	Oui, med G qui a orienté vers urologue et qui a prescrit les examens
Avez-vous constaté des troubles sexuels ?	Non aucun
Avez-vous constaté une altération de votre état général ?	Perte de poids de 5kg, les douleurs diffusent empêchent de dormir
Avez-vous du sang dans les urines ?	Non
TR réalisés ?	Non
Dernier PSA ?	21 ng/mL
IRM réalisé ?	Oui avant les biopsies

UNIVERSITÉ CÔTE D'AZUR
FACULTÉ DE MÉDECINE

DÉPARTEMENT DE PÉDAGOGIE

FICHE DE CORRECTION POUR ÉVALUATEUR (SANS BARÈME)

UNIVERSITÉ CÔTE D'AZUR
FACULTÉ DE MÉDECINE

DÉPARTEMENT DE PÉDAGOGIE

	COCHER SI FAIT
TÂCHE 1	
Antécédents, traitements	
Symptômes évocateurs de métastases	
Symptômes : troubles urinaires	
Troubles sexuels recherchés	
Altération de l'état général recherché	
TÂCHE 2	
Explique le score de Gleason / ISUP ET LE GROUPE	
Donne le pTNM	
Donne la classification de d'Amico	
TÂCHE 3	
Donne le diagnostic de cancer de prostate métastatique	
Montre les métastases et explique le diagnostic au patient	
COMPÉTENCES GÉNÉRIQUES	
APTITUDE À QUESTIONNER	
APTITUDE À FOURNIR LES RENSEIGNEMENTS AU PATIENT	

	PONDÉRATION ENTRE 1 ET 5
TÂCHE 1	
Antécédents, traitements	5
Symptômes évocateurs de métastases	5
Symptômes : troubles urinaires	2
Troubles sexuels recherchés	3
Altération de l'état général recherché	5
TÂCHE 2	
Explique le score de Gleason / ISUP	3
Donne le groupe selon ISUP	4
Donne la classification de d'Amico	3
TÂCHE 3	
Donne le diagnostic de cancer de prostate métastatique	3
Montre les métastases et explique le diagnostic au patient	2
COMPÉTENCES GÉNÉRIQUES	
APTITUDE À QUESTIONNER	1 À 5
APTITUDE À FOURNIR LES RENSEIGNEMENTS AU PATIENT	1 À 5
NOTE TOTALE	/45

INSTRUCTIONS À L'ÉTUDIANT

Vous êtes urologue en cabinet libéral, un patient vient vous consulter pour que vous lui expliquiez le compte rendu anatomopathologique, et un examen d'imagerie que son médecin généraliste lui a prescrit.

Vous avez 8 minutes pour :

1. Réaliser un bref interrogatoire adapté à la situation clinique

2. Répondre aux questions du patient sur les examens présentés

3. Interpréter les différents résultats et les expliquer au patient

4. Donnez les différentes classifications (pTNM/D'AMICO/ISUP)

UNIVERSITÉ CÔTE D'AZUR
FACULTÉ DE MÉDECINE

DÉPARTEMENT DE PÉDAGOGIE

ANNEXES :
Compte rendu anapath et LISA

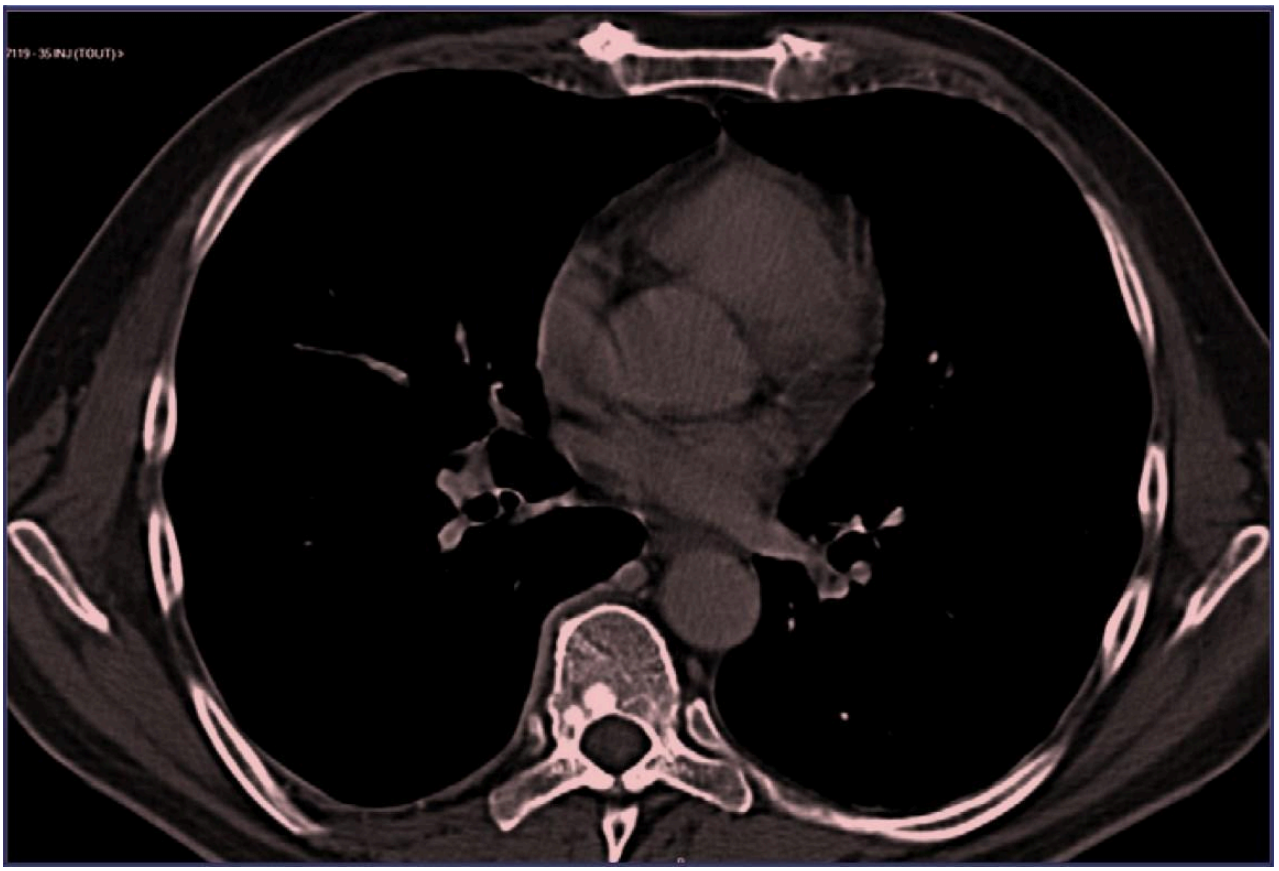

BIOPSIES PROSTATIQUES

Renseignements cliniques : PSA : 21 ng/ml. Aspect suspect du lobe G

HISTOLOGIE :

1) Base droite
3 fragments mesurant au total 15 mm, comportant 2 mm de tissu périprostatique. Le tissu prostatique est remanié par quelques lésions d'atrophie post inflammatoire.

2) Milieu droit
Prélèvement de 10 mm, comportant 1 mm de tissu périprostatique. Le tissu prostatique est remanié par une fibrose modérée et par une infiltration lymphocytaire discrète.

3) Apex droit
Prélèvement de 14 mm, comportant 2 mm de tissu périprostatique. On retrouve quelques glandes atrophiques et une fibrose interstitielle modérée.

4) Apex gauche
Prélèvement de 15 mm, comportant 2 mm de tissu périprostatique. Le tissu prostatique est occupé sur 6 mm par une prolifération tumorale faite de cellules dont les noyaux comportent un nucléole proéminent, s'organisant en tubes de forme et de taille variés, dans un stroma fibreux, n'atteignant pas le tissu périprostatique. Il n'a pas été vu de nerfs.

5) Milieu gauche
Prélèvement de 14 mm, comportant 1 mm de tissu périprostatique. Le tissu prostatique est occupé sur 3 mm par une prolifération tumorale de même type que celle décrite précedemment, avec quelques images d'adossement, n'atteignant pas le tissu périprostatique. Il n'a pas été vu de nerfs.

6) Base gauche
Prélèvement de 15 mm, comportant 3 mm de tissu périprostatique. Le tissu prostatique est occupé sur 10 mm par une prolifération tumorale de même type que celle décrite précédemment. On note un envahissement du tissu périprostatique par quelques glandes tumorales. Un nerf a été retrouvé, et est normal.

<u>CONCLUSION</u>
Présence sur 3 des 6 biopsies communiquées, d'un adénocarcinome prostatique, Gleason 3+4=7, intéressant 55% des prélèvements du lobe gauche, infiltrant le tissu périprostatique au niveau de la base gauche, sans engainement de filets nerveux.

Biopsies Prostatiques

	1	2	3	4	5	6	7	8	9
Longueur carotte (mm)	15	10	14	15	14	15			
Longueur envahie (mm) %	0	0	0	6 40%	3 25%	10 85%			
Tissu périprostatique	S	S	S	S	S	E			
Espaces périnerveux	NV	NV	NV	NV	NV	S			

Tissu périprostatique : NV = non vu, S = sain, E = envahi **Espaces périnerveux** : NV = non vu, S = sain, IP = envahi intra prostatique, EP = envahi extra prostatique

T Tumeur primitive	T0 : tumeur primitive non retrouvée
	T1 : tumeur ni palpable au toucher rectal (TR) ni visible en imagerie • T1a : tumeur occupant moins de 5 % du tissu réséqué avec un score ISUP 1 ou absence de grade 4 ou 5. • T1b : tumeur occupant plus de 5 % du tissu réséqué ou un score ISUP ≥ 2 ou présence de grade 4 ou 5 • T1c : tumeur découverte sur une biopsie prostatique en raison d'une élévation de la valeur du PSA.
	T2 : tumeur limitée à la prostate • T2a : tumeur atteignant la moitié d'un lobe ou moins • T2b : tumeur atteignant plus de la moitié d'un lobe mais sans atteindre les deux lobes • T2c : tumeur atteignant les deux lobes
	T3 : extension au-delà de la prostate • T3a : extension extra-prostatique uni- ou bilatérale • T3b : extension aux vésicules séminales uni- ou bilatérale
	T4 : tumeur fixée ou atteignant d'autres structures que les vésicules séminales (sphincter externe, rectum, muscle élévateur de l'anus ou la paroi pelvienne)
N Ganglions régionaux	Nx : ganglions régionaux non évalués
	N0 : absence de métastase ganglionnaire régionale
	N1 : atteinte ganglionnaire régionale
	N1 mi : métastase ganglionnaire ≤ 0,2 cm (optionnel)
M Métastases à distance	Mx : métastases à distance non évaluées
	M0 : absence de métastase à distance
	M1 : métastases à distance • M1a : atteinte des ganglions non régionaux • M1b : atteinte osseuse M1c : autres sites avec ou sans atteinte osseuse

Classification de D'Amico

- Dans la majorité des cas le cancer de la prostate est localisé c'est-à-dire limité à la prostate.
- La stratégie thérapeutique à ce stade est à visée curative selon les groupe à risque d'après la classification de D'Amico (voir les indications à la fin de cet objectif).

Classification de D'Amico

Faible risque	PSA ≤ à 10 ng/ml, et score ISUP 1, et stade clinique T1c ou T2a
Risque intermédiaire	PSA entre 10 et 20 ng/ml, ou score 2 ou 3, ou stade clinique T2b
Risque élevé	PSA > 20 ng/ml, ou score ISUP > 3 , ou stade clinique T2c

- Le score histo-pronostique ISUP (anciennement Gleason), caractérise le degré de différenciation de la tumeur. Les tumeurs de score 1 sont les mieux différenciées (les moins agressives) et les tumeurs de score 5 sont les moins différenciées (les plus agressives).

Groupes pronostiques de la classification ISUP 2016

Groupe 1	Anciennement score de Gleason 6 (3+3)
Groupe 2	Score de Gleason 7 (3 majoritaire) (3+4)
Groupe 3	Score de Gleason 7 (4 majoritaire) (4+3)
Groupe 4	Score de Gleason 8 (4+4, 3+5, ou 5+3)
Groupe 5	Score de Gleason 9 ou 10